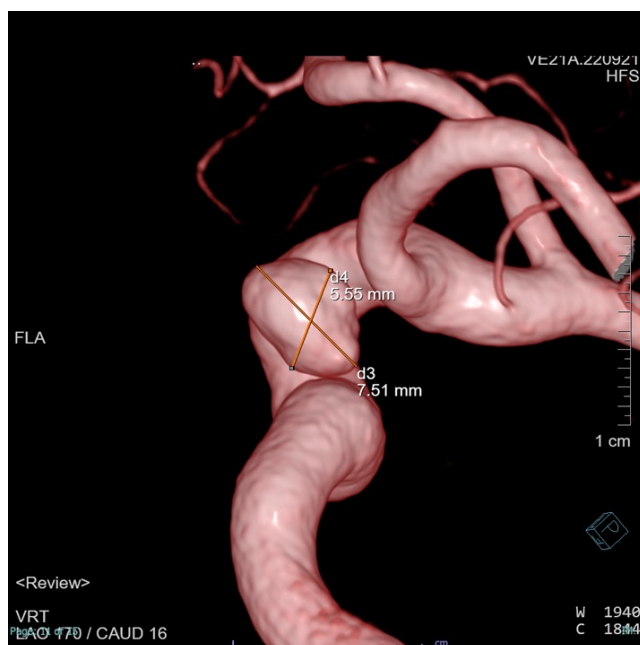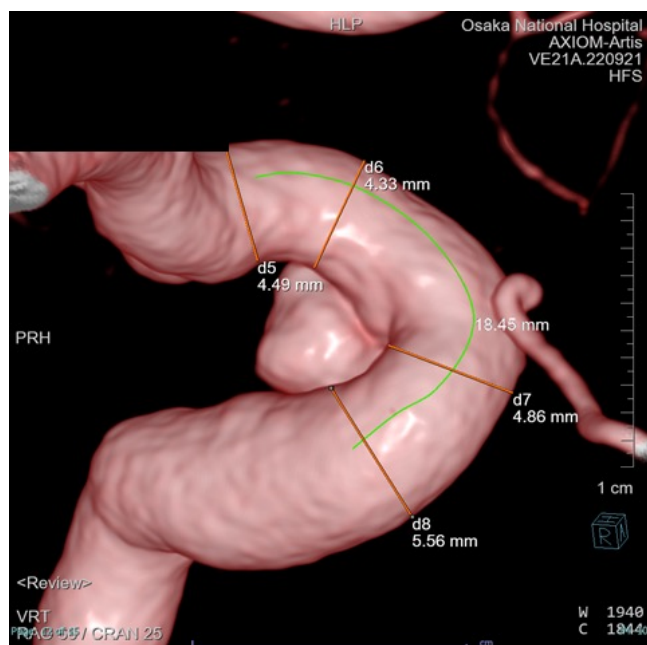
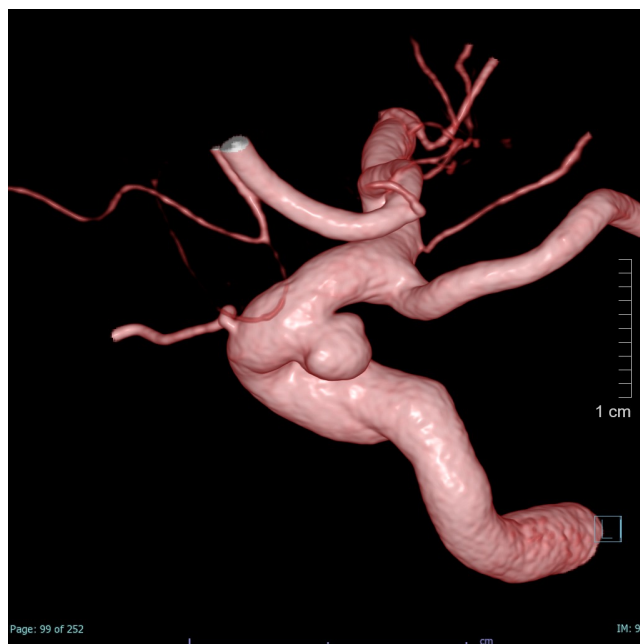
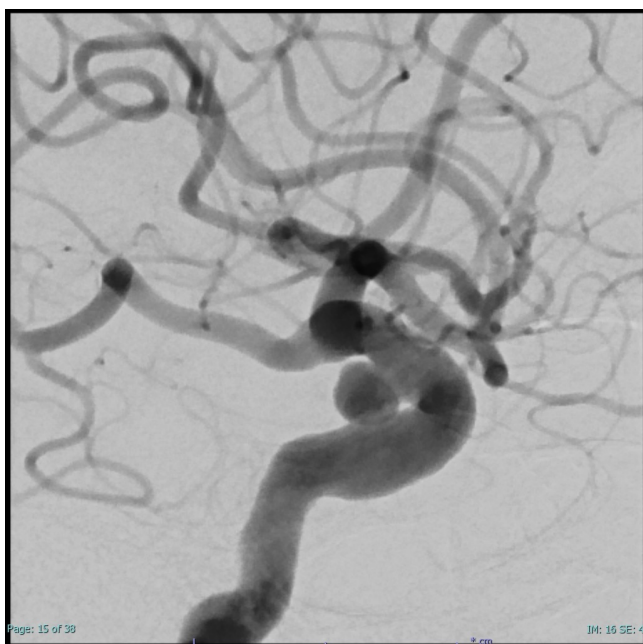


Case 01	67歳女性 67y, Female
病名 Diagnosis	右内頸動脈瘤(C2) Right internal carotid artery aneurysm (C2)
現病歴 History	2017年に偶発的に右内頸動脈瘤を指摘された。増大を認めたため、治療の方針となった。 A right internal carotid artery aneurysm was detected incidentally in 2017. The aneurysm was growing on MRA.
既往歴 Past History	心房細動、脂質異常症 Atrial fibrillation, Dyslipidemia
内服薬 Medication	リバロキサバン、アトルバスタチン、ビソプロロールフマル酸塩 Rivaroxaban, Atorvastatin calcium, Bisoprolol Fumarate アスピリン100mg、クロピドグレル75mg、ボノプラザン (14日前から開始) Aspirin 100mg, Clopidogrel 75mg and Vonoprazan were started to be administered 14 days prior to the procedure.
家族歴 Family History	特記事項なし None



7.5mm\*5.6mm