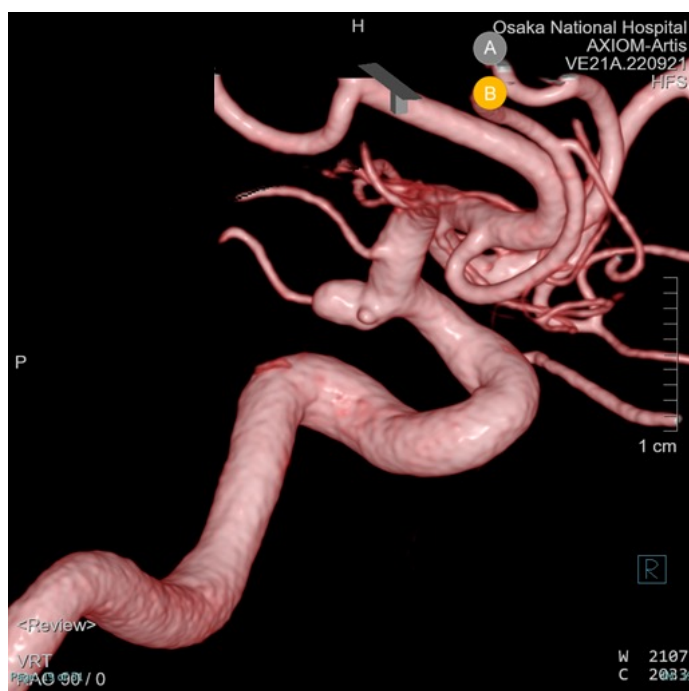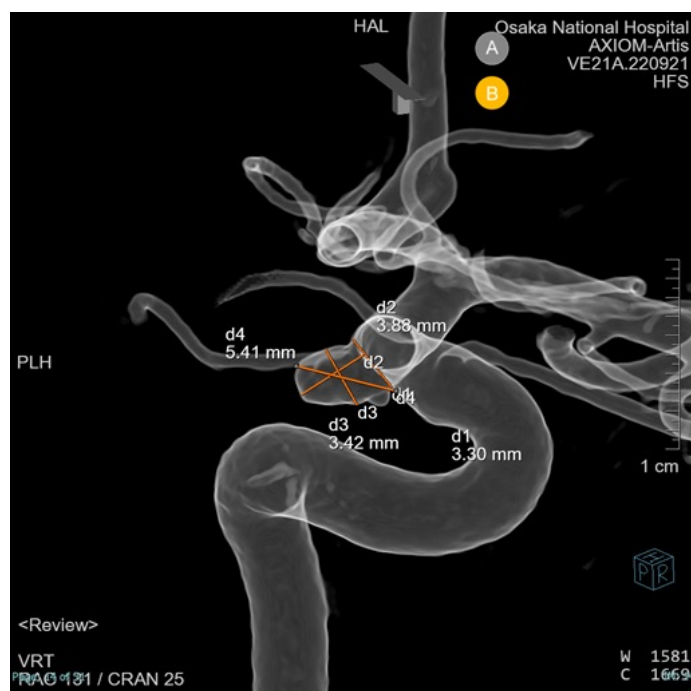
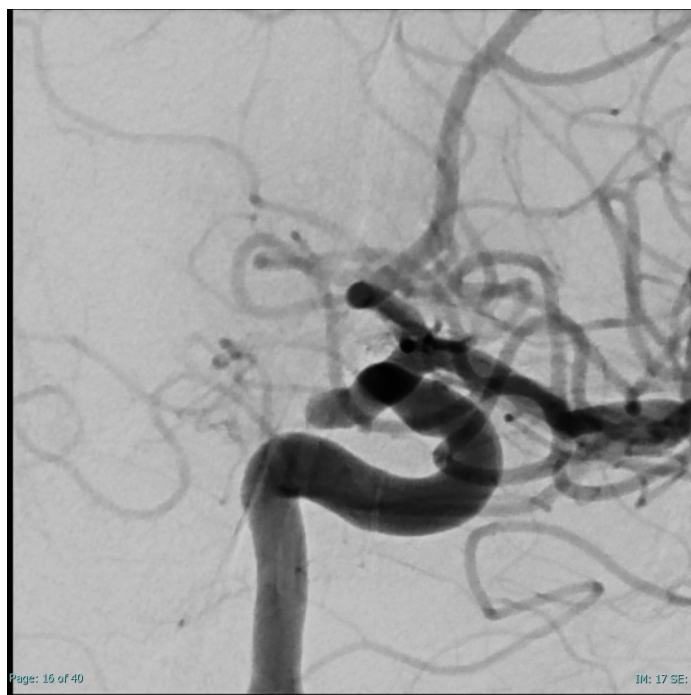

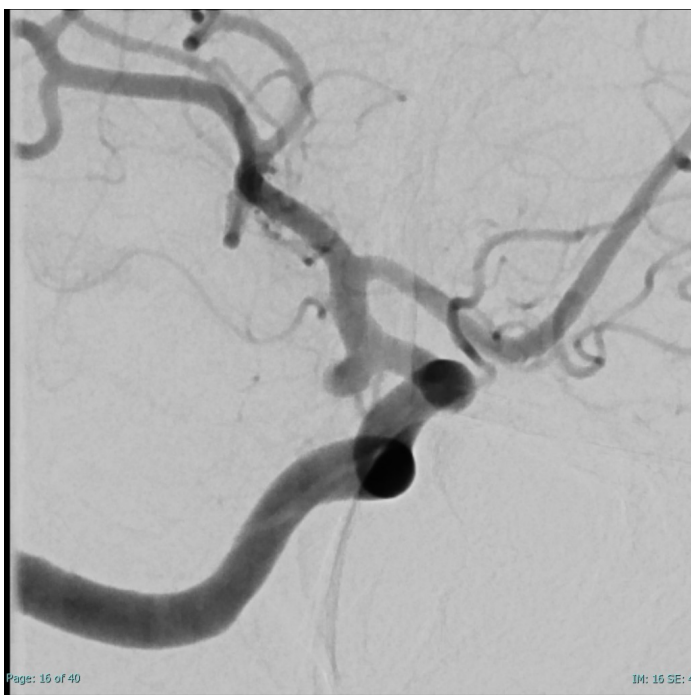
| | |
|-----------------------|--|
| Case 03 | 47歳女性 47y, Female |
| 病名 Diagnosis | 右内頸動脈後交通動脈瘤(IC-PC) Right internal carotid-posterior communicating aneurysm (IC-PC) |
| 現病歴 History | 2022年に偶発的に右内頸動脈瘤を指摘された。増大を認め治療の方針となった A right IC-PC aneurysm was detected incidentally in 2022. The aneurysm was growing on MRA. |
| 既往歴 Past History | 特記事項なし None |
| 内服薬 Medication | アスピリン100mg、クロピドグレル75mg、ボノプラザン (20日前から開始) Aspirin 100mg, Clopidogrel 75mg and Vonoprazan were started to be administered 20 days prior to the procedure. |
| 家族歴 Family History | 特記事項なし None |



5.4*3.4mm